

STOPA: ostroga piętowa

- mgr AGNIESZKA WITKE – rehabilitant
- mgr TOMASZ KOCHAŃSKI – rehabilitant,
- mgr ANDRZEJ KOSMAŁSKI – rehabilitant, instruktor pływania, ratownik WOPR, członek Polskiego Towarzystwa Fizjoterapii



W poprzednim numerze Kwartalnika Pacjenta omówiliśmy temat sztywnego palucha – HALUXA. Została opisana budowa anatomiczna stopy, punkty podparcia oraz patologie występujące w stopie. Z doświadczenia zawodowego wiemy, że są jeszcze inne dolegliwości potocznie nazywane ostrogą piętową, dlatego omówimy ten temat.

Potocznie nazywana ostroga piętowa jest zapaleniem rozciągna podeszwowego, co wydłuża je i powoduje koślawość pięty. Nie ma nic wspólnego z wyrastającą naroślą kostną uwierającą po wewnętrznej części podeszwowej strony stopy (ryc. 1, 2).

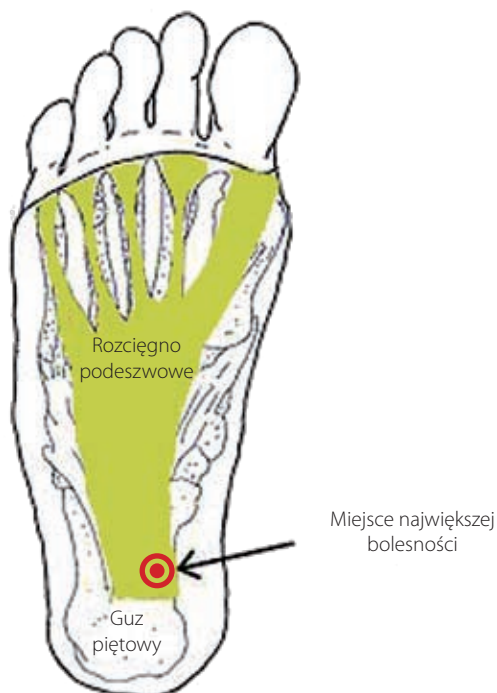Również wiele innych dolegliwości bólowych ze strony stopy i pięty jest błędnie nazywanych ostrogą piętową, ale o tym później.

Jedną z przyczyn powstawania ostrogi piętowej jest źle dobrane obuwie. Zbyt luźne, za duże obuwie zmusza do np. utrzymania buta palcami, utrzymania stopy w złym ustawieniu, uciekania stopy. Te patologiczne odruchy wydłużają mięśnie podeszwy stopy i rozciągno podeszwowe, co prowadzi do koślawości pięty. Rozciągno podeszwowe jest mało ela-

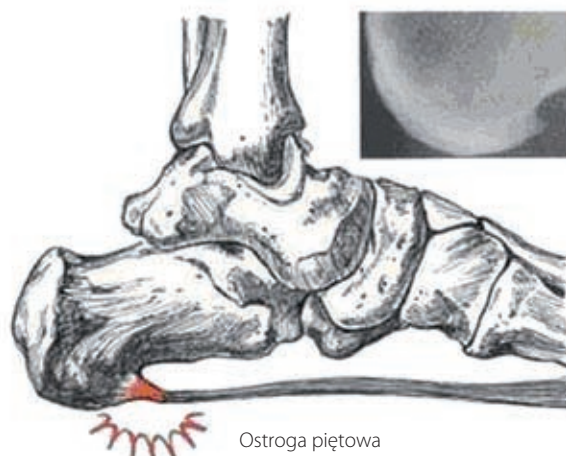
stycznym pasmem tkanki łącznej. Przebiega od pięty do palców po podeszwowej stronie i jest połączone z mięśniami krótkimi stopy. Jego głównym zadaniem jest podtrzymywanie łuku podłużnego i amortyzacja ruchów stopy. Na wynikach badania RTG często pokazana jest znaczna nadbudowa kostna - ostroga. Nie ostroga powoduje ból, a nasilenie dolegliwości rozciągna okolicznych tkanek miękkich. Lokalizacja dolegliwości powinna potwierdzić się przy utrzymaniu ucisku miejsca bolesnego z jednoczesnym wyprostem palucha.

Bóle okolicy pięty należy rozróżnić z koślawością pięty, koślawością kolan, zapaleniem ścięgna Achillesa, zaburzeniem biomechaniki kości stopy (kości skokowej, piętowej, łódkowatej, szczęciennej), bólem pourazowym zwłaszcza zaniedbanym lub zespołem zatoki stępu (ugręźnięciem nerwu piszczelowego tylnego, tętnicy i żyły piszczelowej tylnej – dotyczy szpotałości stóp, inwersyjnych uszkodzeń tkanek miękkich, złamań kości tej okolicy).

Koślawość pięty jest wynikiem minimalnych zaburzeń pracy mięśni podtrzymujących łuk podłużny stopy i pięty w po-



Ryc. 1. Przebieg rozciągna podeszwowego z zaznaczonym miejscem największej bolesności podczas zapalenia.



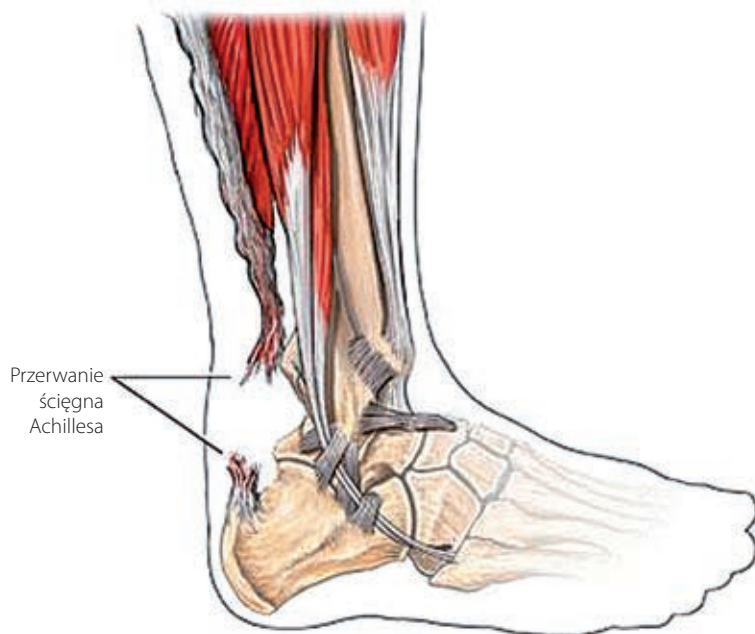
Ryc. 2. Nadbudowa kostna, osteofit.

zycji neutralnej. W momencie osłabienia tych mięśni (**mięśnie: piszczelowy tylny, strzałkowy długi, piszczelowy przedni**) pięta kieruje się zewnątrz od neutralnej pozycji (pięta koślawą) i łuk podłużny kieruje się bliżej ziemi, a wtedy reszta kości również zmienia swoje położenie, co powoduje ból (ryc. 3, Kwartalnik Pacjenta nr 1/2014 (47)).

Przy dużej aktywności fizycznej, dużych obciążeniach i braku rozciągania mięśni mogą pojawić się również problemy ze ścięgnem Achillesa (ryc. 3). Ścięgno Achillesa jest największym i najmocniejszym ścięgnem naszego organizmu o średniej długości aż 15 centymetrów. Łączy tylne mięśnie łydki z guzem piętowym. Zmiany degeneracyjne w ścięgnie mogą również być następstwem źle dobranego obuwia, o czym wspomnieliśmy, częstych zmian nawierzchni poruszania się oraz źle dobranego wysiłku, szczególnie u osób początkujących. Problemy z Achillesem mogą również wystąpić przy niestabilności kości stopy oraz przy stopie płasko-koślawej. Ból najczęściej lokalizuje się po środkowej (najmniej ukrwionej) części ścięgna lub przy przyczepie na guzie piętowym.

Innym objawem bólowym okolicy pięty mogą być urazy stóp. Podczas aktywności fizycznej: skoków, biegów, a nawet zwykłej aktywności (np. schodzenie po schodach) może dojść do zablokowania kości – przemieszczenie kości stopy (zaburzony wzorzec torebkowy) lub urazu tkanek miękkich, złamania. Najczęściej do przemieszczenia dochodzi pomiędzy kością skokową, piętową i łódkową. Są to minimalne przesunięcia wywołujące ostry ból często podczas obciążania stóp. Pacjenci mogą lokalizować ból w różnych częściach stopy i oceniają go jak przeszywający. Ograniczenie ruchomości prowadzi do zmian w pracy całej stopy. Niekiedy wystarczy jednorazowe spotkanie z fizjoterapeutą, który terapią manualną odblokuje zajęte stawy.

Kanał stępu jest wąską przestrzenią za kostką przyśrodkową, w którym przebiega nerw piszczelowy tylny, tętnice i żyły. Zmniejszenie tej przestrzeni może zaburzać pracę ww. struktur, a to może dawać objawy bólu podszewowej powierzchni stopy, a nawet przyśrodkowej strony łydki. Odpoczynek powoduje ustąpienie dolegliwości, ale zdarza się ból w nocy. Dopiero podjęcie chodzenia przynosi ulgę. Nieleczony zespół kanału stępu może nawet trwale uszkodzić nerw piszczelowy tylny. Czynnikiem wywołującym zespół kanału stępu może być min.: zaburzenia ustawienia stopy (szpotałość), zapalenia pochewek ścięgnistych w kanale stępu, urazy okolicy kanału stępu z obrzękiem.



Ryc. 3. Przerwanie ciągłości ścięgna Achillesa.

Dolegliwości bólowe stopy wynikające z urazów tkanek miękkich, złamań, a zwłaszcza urazów przeciążeniowych, zwyrodnień, narastającego bólu w dzień czy w nocy, należy diagnozować:

- badaniami obrazowymi RTG, USG, MRI;
- wywiadem z Pacjentem przeprowadzonym przez lekarza, czy fizjoterapeutę;
- testami wykonywanymi ręcznie przez lekarza, czy fizjoterapeutę (gdzie jesteśmy Państwu pomocni w naszej placówce);
- palpacją. W szczególności zwraca się uwagę na występowanie obrzęków, podwyższonej temperatury okolicy badanego ciała (w tym przypadku stóp);
- oglądaniem obrzęków, koloru skóry (np. sińce).

Część z wyżej wymienionych elementów diagnozy oferujemy Państwu w naszych Ośrodkach.

Leczenie często bywa operacyjne bądź objawowe. Można zastosować farmakologię lub fizykoterapię. Nadal często pomijane jest, a jednak bardzo ważne, leczenie ruchem. W tym przypadku pomocne są przyrządy i przybory do rehabilitacji: rower, berety, materace, drabinka i my Drodzy Pacjenci.

Literatura:

- Tejszerska D., Świtoński E., Gzik M., (pod red): (2011), Biomechanika Narządu Ruchu Człowieka, Wyd. WNITE, Gliwice;
- Bochenek A., Reicher M., (2009): Anatomia człowieka tom I, Wyd. Lekarskie PZWL, Warszawa;
- Kapandji A.I. (2013); Anatomia funkcjonalna stawów tom 2: kończyna dolna: stopa, 178 – 261;
- http://www.fizjoklinika.com/zapalenie_rozciagna_podeszwowego.html;
- <http://www.bioniccrossfit.com/achilles-tendonitisrupture/>