

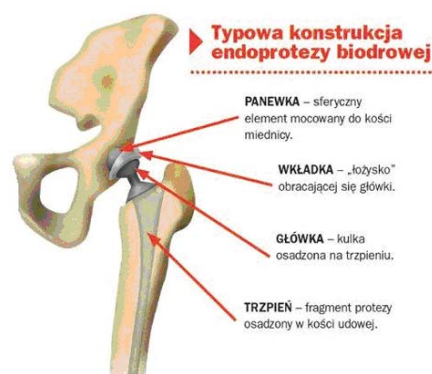
# STAW BIODROWY

Kończyny dolne człowieka są odpowiedzialne za utrzymanie ciała w pozycji pionowej oraz lokomocję i wykonywanie różnych innych ruchów. Kończynę dolną dzieli się na: obręcz biodrową, udo, podudzie i stopę. Cały ten układ stabilizowany jest przez liczne więzadła, a siłę napędową zapewniają mięśnie. W kończynie dolnej człowieka znajdują się dwa największe stawy układu ruchu. Są to staw kolanowy i staw biodrowy (\*1). W poprzednim numerze Kwartalnika Pacjenta został omówiony staw kolanowy. W dzisiejszym artykule przybliżymy naszym Czytelnikom staw biodrowy.

Staw biodrowy jest utworzony z głowy kości udowej oraz panewki stawu biodrowego. Obie te powierzchnie pokryte są chrząstką szklistą. Jest ona miękka i gładka, zapewnia elastyczny ruch w biodrze. Resztę stawu wyściela błona maziowa – maziówka. W błonie maziowej wytwarzany jest płyn, który sprzyja płynności ruchów w biodrze. Na szczycie głowy kości udowej znajduje się dołek gdzie przyczepia się więzadło utrzymujące głowę w panewce (więzadło głowy kości udowej).

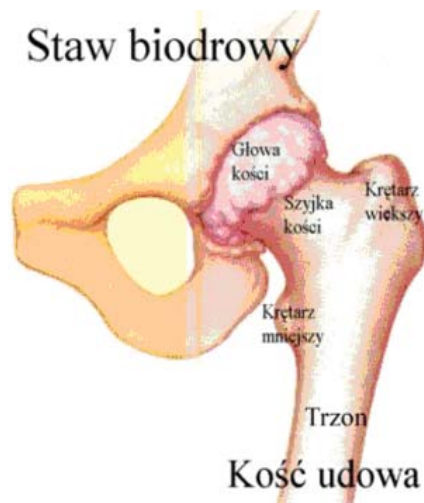
Dodatkowo położenie głowy kości udowej w panewce wzmacnia warstwa okrężna. Jak sama nazwa wskazuje jest to warstwa włókien oplatająca i obejmująca dookoła głowę kości udowej. Głowa kości udowej unaczyniona jest przez trzy tętnice. Zaburzenia pracy naczyń tętniczych mogą przyczynić się do zmian zwyrodnieniowych stawów biodrowych (np. jałowej martwicy głowy kości udowej). Cały staw jest otoczony ściśle torebką stawową. Jest to duży staw, w którym możliwe są ruchy: zgięcia, wyprostu, odwodzenia i przywodzenia, rotacji wewnętrznej, zewnętrznej oraz kombinacji wszystkich ruchów na raz (\*2).

**Staw biodrowy człowieka pełni dwie bardzo ważne funkcje. Po pierwsze zapewnia lokomocję oraz utrzymuje ciało w pozycji pionowej. Zaburzenia w pracy stawu biodrowego powodują jego nieprawidłowe funkcjonowanie (\*3).**

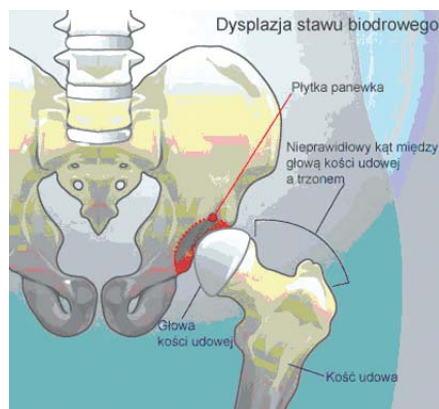


Ryc. 1. Typowa konstrukcja endoprotezy stawu biodrowego.

Choroba zwyrodnieniowa stawów biodrowych jest najczęściej wykrywana w jej zaawansowanym stadium. Wtedy – niestety – wymaga już leczenia operacyjnego i stałej rehabilitacji. Leczenie operacyjne polega na wymianie zmienionego chorobowo stawu biodrowego na sztuczny. Sztuczny staw biodrowy nazywany jest endoprotezą. W zależności od wieku pacjenta i wskazań medycznych endoproteza osadzana jest bez kleju (endoproteza bezcementowa) lub z klejem (endoproteza cementowa). Głównym celem operacji jest przywrócenie pełnej funkcjonalności stawu i zmniejszenie lub całkowite zlikwidowanie dolegliwości bólowych.



Ryc. 2. Budowa stawu biodrowego



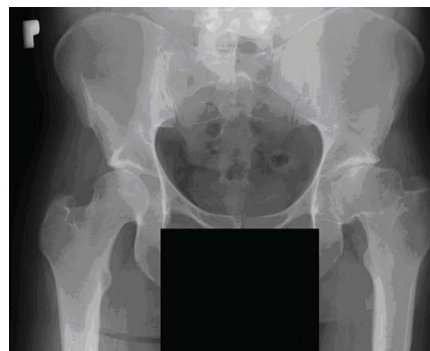Ryc. 3. Dysplazja stawu biodrowego. Widoczny niedorozwój panewki stawowej.



mgr Agnieszka Witke  
mgr Tomasz Kochański  
Ośrodek Diagnostyczno  
-Konsultacyjny  
ul. Remiszewska 14

**Czynnikami predysponującymi chorobie zwyrodnieniowej stawów biodrowych są: przebyte urazy, wiek (powyżej 55 roku życia), płeć (częściej kobiety), choroby wrodzone (np. dysplazja – niedorozwój panewki stawowej, ryc. 3.), nadwaga, choroby zapalne, zaburzenia hormonalne (\*4).**

Zaawansowane stadium polega na zniszczeniu chrząstki stawowej, zmianach w podchrzęstnej oraz tworzeniu się osteofitów (narośli kostnych) (\*4) (ryc.4). Co dzieje się z pacjentem? Po pierwsze widoczny jest chód patologiczny, kończyna ustawia się w przykurczu zgięciowo przywiedzeniowym i rotacji wewnętrznej oraz obserwuje się zmniejszenie masy mięśniowej głównych mięśni pracujących podczas chodu (mięsień pośladowkowy, czworogłowy uda, brzuchaty łydki, grupa kulszowo-goleniowa). Dodatkowo dochodzi do powolnego wstępowania głowy kości udowej, co widoczne jest jako pozorne skrócenie chorej kończyny (na zdjęciu RTG widoczne jest to dokładnie). Największą trudność sprawiają pacjentowi ruchy zgięcia, prostowania i odwodzenia kończyny (\*3). Charakterystycznym i częstym objawem jest ból przy rozruchu, zmęczeniu oraz podczas obciążania kończyn. Ból ogranicza funkcjonowanie kończyny. Wraz z postępem degeneracji chrząstki ból zaczyna towarzyszyć pacjentowi stale. Dodatkowo pacjent odczuwa sztywność poranną



Ryc. 4. Zaawansowane zmiany zwyrodnieniowe lewego stawu biodrowego. Widoczne: zniekształcenie i nierówny zarys głowy kości udowej, pozorne skrócenie kończyny.